

Arthrose du genou

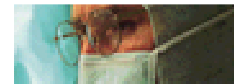le temps de la chirurgie

Docteur François Prigent



Quand faut-il penser à la chirurgie ?

- Lorsque la douleur devient difficilement supportable et que le traitement médical ne soulage plus alors ... **une prise en charge chirurgicale** se discute.
- Une **ostéotomie**, pratiquée à temps peut éviter ou retarder l'heure de la prothèse. L'indication d'une ostéotomie ne doit pas trop attendre car un cartilage très usé n'est soulagé que par la prothèse. Ceci est d'autant plus important que le patient est jeune.
- La mise en place d'une **prothèse** n'est pas une urgence. Le cartilage usé est changé dans sa totalité. Attendre est habituellement possible.



Quels critères pour quelle intervention ?

➤ PROTHESE TOTALE

Si l'usure articulaire touche plusieurs compartiments seul la prothèse totale remplace les différentes surfaces usées. Cette intervention est volontiers pratiquée chez des patients de plus de 70 ans.

➤ PROTHESE UNI-COMPARTMENTALE OU OSTEOTOMIE

Si l'usure articulaire touche le seul compartiment interne deux interventions sont possibles, en fonction de certains critères.

L'indication d'une prothèse uni-compartimentale

- Le genou doit être stable : le ligament croisé antérieur est intact.
- Il n'existe pas de forte surcharge pondérale ni d'ostéoporose.
- Le membre inférieur est modérément arqué. La courbure de jambe est idéalement de 5° ou moins (calculé sur la radio en pied : pangonogramme). A partir d'un genu varum de 10° la prothèse uni-compartimentale n'est pas indiquée. Celle-ci subirait de trop grande contrainte.

L'indication d'une ostéotomie répond à des critères différents

- L'ostéotomie de valgisation est possible chez des patients qui présentent une importante déviation du membre inférieur.
- L'intégrité du ligament croisé antérieur n'est pas requise.
- La surcharge pondérale est acceptée.

Cette intervention est habituellement pratiquée chez des patients de moins de 70 ans car l'appui n'est pas autorisée durant 30 à 45 jours après l'intervention.

Comment reconnaître l'arthrose de genou ?

Le principal signe clinique est la douleur

Celle-ci prédomine d'un côté de l'articulation ou touche la totalité du genou.

Parfois très intense, elle se localise dans la majorité des cas au genou sans irradiation.

Elle augmente avec les activités physiques ou même à la marche et peut se poursuivre la nuit.

Cette douleur s'accompagne progressivement d'une gêne au mouvement.

La radiographie standard confirme le diagnostic.

Sur les radios standard, alors que les os sont bien visibles, le cartilage est transparent.

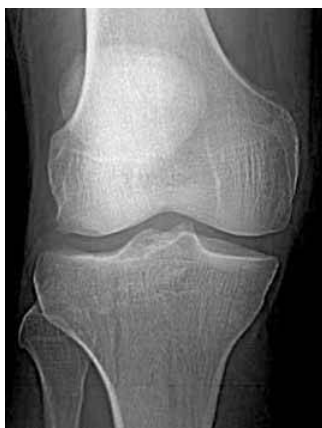Lorsqu'il y a arthrose la couche de cartilage entre les os s'amincit car elle s'use.

Sur la radio cette usure donne l'impression que les os se rapprochent. Au début le pincement est discret puis il s'accroît. Pour finir les os se touchent. Le contact se fait os sur os.

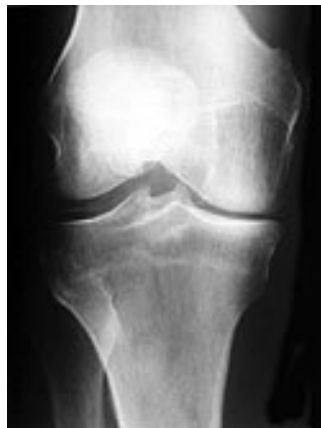Pour voir ce pincement les radiographies doivent être faites debout, en appui sur les 2 pieds.

Le bilan comprend un cliché où le genou est un peu plié comme la position « schuss » au ski.

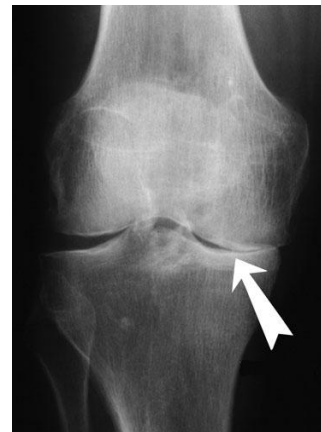Cette radio est importante, en effet le genou s'use surtout dans cette position lors de la marche.



Absence d'arthrose
Pas de pincement articulaire

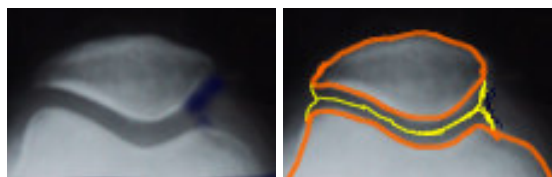
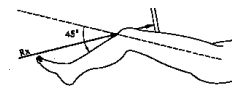


Arthrose partielle
Pincement interne moyen
fémoro-tibial



Arthrose complète
Pincement Interne complet

Le bilan radiologique comprend également une radiographie de la rotule



Absence d'arthrose
Pas de pincement articulaire



Arthrose complète
Pincement externe complet
fémoro-patellaire

A l'issue du bilan radiographique l'usure articulaire peut être localisée sur un seul compartiment ou sur plusieurs.

la chirurgie de l'arthrose du genou

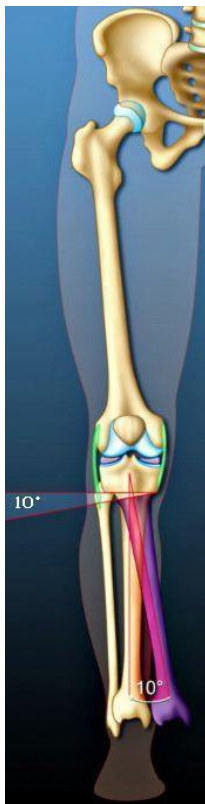
Quels sont les différents types d'interventions ?

l'ostéotomie peut retarder ou éviter la prothèse

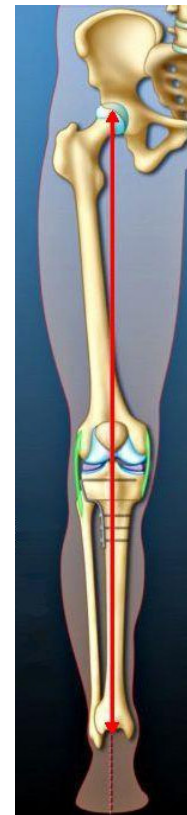
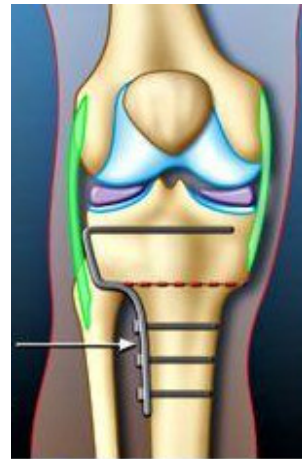
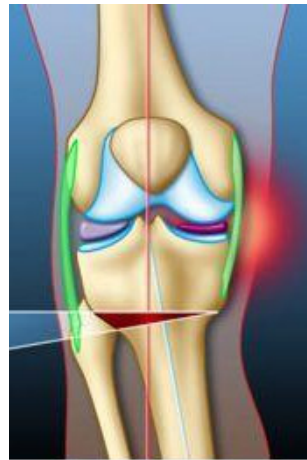L'ostéotomie est une opération qui redresse la jambe. Pratiquée à temps celle-ci peut éviter ou retarder l'heure de la prothèse, ce qui est d'autant plus important que le patient est jeune.

Lorsque le membre est courbé en dedans tous les efforts portent sur un seul côté du genou. Les médicaments ne peuvent pas guérir l'usure du cartilage due à ce problème mécanique. L'ostéotomie est proposée lorsque l'arthrose touche seulement le genou en dedans.

Le chirurgien redresse la jambe après une section haute du tibia au-dessous du genou. L'opération ne touche ni l'articulation, ni le cartilage. Le but de cette intervention est de répartir harmonieusement le travail mécanique sur les deux côtés du genou. La pression sur le cartilage usé diminue pour faire travailler davantage la partie intacte du genou.



Jambe arquée en dedans
Déviation d'axe de 10° en dedans



Jambe remise droite
Membre dans l'axe après ostéotomie

***Son rôle est d'éviter ou de retarder la prothèse.
Cette opération s'adresse à des usures moyennes et isolées du compartiment interne
chez des patients qui présentent une jambe arquée (genu varum).
Cette intervention est d'autant plus importante que le patient est jeune.***

Les prothèses de genou sont de deux types

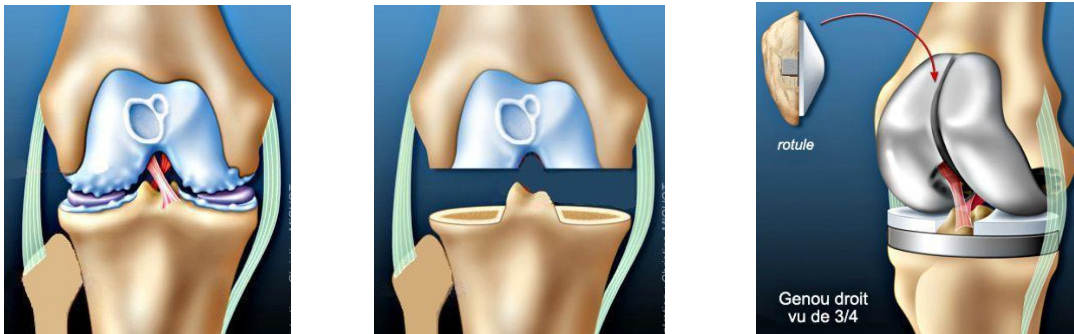
La prothèse totale de genou remplace la **totalité** du cartilage du fémur, du tibia et de la rotule.

La prothèse totale reproduit tous les mouvements naturels du genou dans les trois plans de l'espace. Elle nécessite la conservation des ligaments latéraux.

La prothèse totale se compose de trois parties

- *Un élément fémoral* métallique qui s'emboîte sur l'extrémité inférieure du fémur
- *Un élément tibial* qui se pose en plateau sur le tibia .Il se compose d'une base en métal sur laquelle s'insère une semelle polyéthylène.
- *Un médaillon rotulien* polyéthylène y est ajouté.

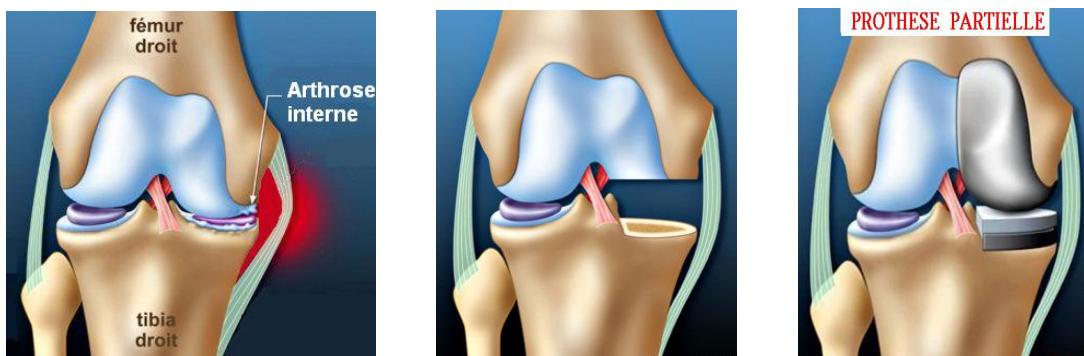
La mise en place s'effectue après une recoupe osseuse égale à l'épaisseur de la prothèse. Le contact entre les pièces prothétiques est toujours polyéthylène-métal. Différentes tailles sont disponibles. Elles correspondent aux variations anatomiques.



La prothèse partielle uni-compartmentale remplace le cartilage **d'un seul des trois compartiments** sans toucher aux deux autres compartiments qui doivent être sains.

Elle se compose de deux parties

- *Un élément tibial* constitué d'un plateau polyéthylène posé sur une base métallique. Celui-ci recouvre la seule moitié usée du plateau tibial.
- *Un élément fémoral* métallique qui s'applique, sans résection, sur le condyle correspondant

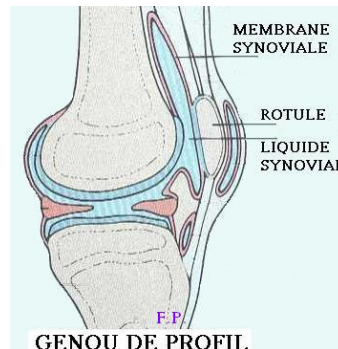
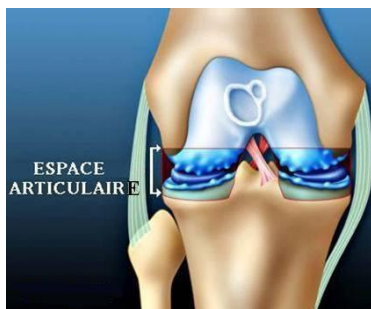


La mise en place d'une prothèse n'est pas une urgence

Place de la viscosupplémentation

L'articulation baigne dans un liquide visqueux : le liquide synovial.

Son bon fonctionnement dépend essentiellement d'un de ses constituants : l'acide hyaluronique.



- Le traitement par viscosupplémentation augmente la lubrification de l'articulation.
 - Son administration se fait par injection intra articulaire d'acide hyaluronique.
 - Ce traitement améliore le confort articulaire mais ne traite pas l'arthrose en temps qu'usure du cartilage.
 - Sa prescription peut être isolée. Il s'agit, au maximum, d'une cure annuelle. (3 injections)
-
- La viscosupplémentation soulage grandement le patient lorsque l'arthrose est débutante.
 - Lorsqu'une atteinte grave du cartilage s'installe l'acide hyaluronique permet de gagner du temps sur l'échéance prothétique.
 - Lorsque l'espace cartilagineux a disparu les injections d'acide hyaluronique ont un effet relatif.

FICHES D'INFORMATION-PATIENT

Arthrose du genou : Le traitement médical. Le traitement chirurgical.

Prothèse totale de genou : Les suites immédiates et à distance. Mode de vie.

Ostéotomie du genou : Description de l'intervention. Les suites immédiates et à distance.

Prothèse uni-compartmentale de genou : Description de l'opération. La navigation.

Désaxation de la rotule : Description de la rotule et de son fonctionnement.

Importance de la rééducation. Description de l'intervention. Suites immédiates et à distance.

SITES D'INFORMATION-PATIENT

www.prothese-genou.com

et

www.prothese-hanche.com

Prothèse de genou par mini- incision

Prothèse de hanche par mini- incision