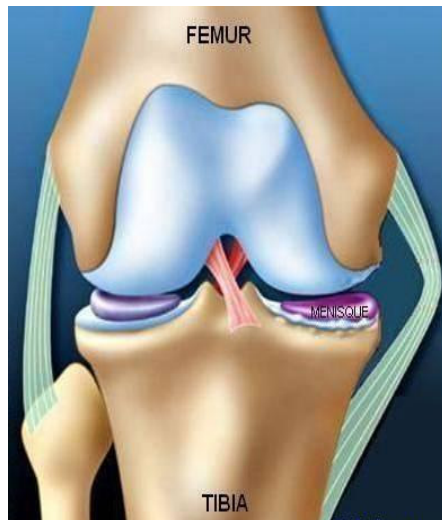


Ostéotomie du Genou

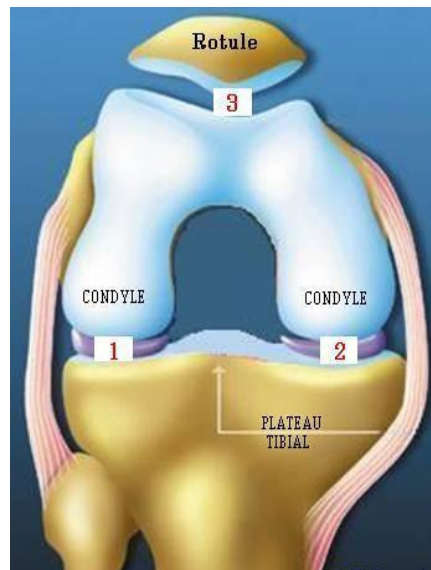
Docteur François Prigent

Le genou naturel est composé de trois parties :

- *L'extrémité inférieure du fémur* qui a la forme de deux roues accolées : les condyles
- *L'extrémité supérieure du tibia*, en plateau.
- *La rotule* : petit bouclier situé sur l'avant du fémur.



Genou de face en extension

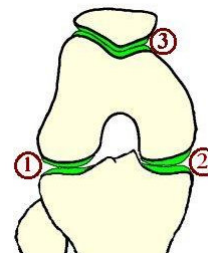



Genou de face en flexion

Les mouvements articulaires se font par glissement entre ces composants osseux, recouverts d'une couche de cartilage. (en bleu)

Le cartilage recouvre, à la manière d'une « moquette » les surfaces osseuses en contact. Ce fin revêtement assure le fonctionnement harmonieux du genou par glissement. Les espaces de glissement sont au nombre de trois **1 2 3**

Le cartilage recouvre, à la manière d'une « moquette » les surfaces osseuses en contact. Ce fin revêtement assure le fonctionnement harmonieux du genou par glissement. L'usure du cartilage est appelée **ARTHROSE**



Entre le fémur et le tibia **les ménisques** sont deux petits coussins en forme de croissant. Situés en dedans et en dehors, ils amortissent le contact entre le cartilage du fémur et du tibia. Dans l'arthrose ils ont tendance à s'user. On appelle cela : *lésion dégénérative*. Même usé le ménisque reste un amortisseur utile du genou surtout en cas d'arthrose.

Comment reconnaître l'arthrose de genou ?

Le principal signe clinique est la douleur

Celle-ci prédomine d'un côté de l'articulation ou touche la totalité du genou.

Parfois très intense, elle se localise dans la majorité des cas au genou sans irradiation.

Elle augmente avec les activités physiques ou même à la marche et peut se poursuivre la nuit.

Cette douleur s'accompagne progressivement d'une gêne au mouvement.

La radiographie standard confirme le diagnostic.

Sur les radios standard, alors que les os sont bien visibles, le cartilage est transparent.

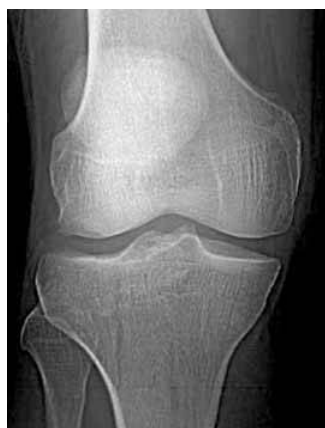Lorsqu'il y a arthrose la couche de cartilage entre les os s'amincit car elle s'use.

Sur la radio cette usure donne l'impression que les os se rapprochent. Au début le pincement est discret puis il s'accroît. Pour finir les os se touchent. Le contact se fait os sur os.

Pour voir ce pincement les radiographies doivent être faites debout, en appui sur les 2 pieds.

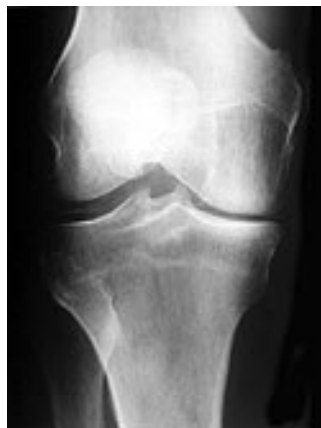Le bilan comprend un cliché où le genou est un peu plié comme la position « schuss » au ski.

Cette radio est importante, en effet le genou s'use surtout dans cette position lors de la marche.



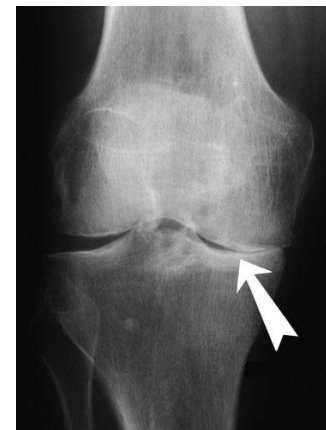Absence d'arthrose

Pas de pincement articulaire



Arthrose partielle

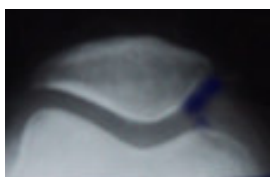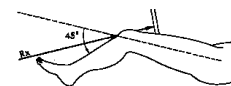Pincement interne moyen
fémoro-tibial



Arthrose complète

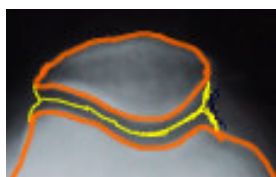
Pincement Interne complet

Le bilan radiologique comprend également une radiographie de la rotule



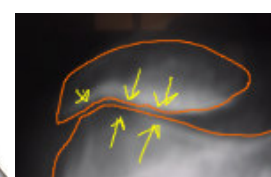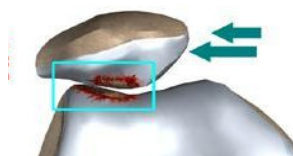
Absence d'arthrose

Pas de pincement articulaire



Arthrose complète

Pincement externe complet
fémoro-patellaire



A l'issue du bilan radiographique si l'usure articulaire est localisée au seul compartiment fémoro-tibial interne une ostéotomie de valgisation peut être proposée

La radiographie « en pied » (pangonogramme) complète alors le bilan

Cette radio est utile si l'**usure du cartilage touche seulement le côté interne du genou**. Elle permet de vérifier si le membre est droit. Elle est prise sur un grand cliché qui va de la hanche au pied. Cette radio est demandée quand l'arthrose est isolée en dedans du genou. En effet certaines usures du cartilage arrivent précocement chez des personnes « jeunes » ayant les jambes arquées. Après les radios il est possible de savoir si l'usure touche tout le genou ou seulement un côté et si la jambe est droite ou courbe.

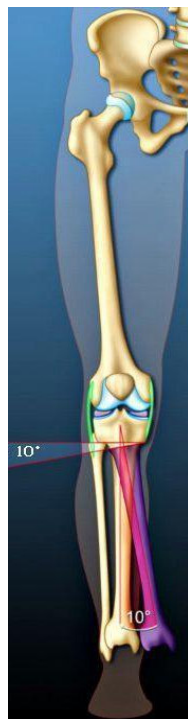
Votre cartilage est usé d'un seul côté, votre jambe est arquée : pourquoi traiter ?

L'arthrose du genou est un problème mécanique que les médicaments ne peuvent pas guérir.

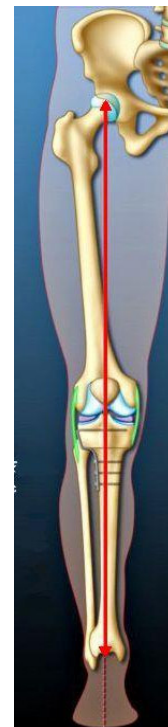Lorsque le membre est courbé en dedans tous les efforts portent sur un seul côté du genou. **L'ostéotomie** est alors possible. C'est un traitement « conservateur » qui ne touche pas l'articulation.

Le chirurgien redresse la jambe après une section haute du tibia au-dessous du genou. L'objectif de cette intervention est de redresser le membre pour répartir harmonieusement le travail mécanique sur les deux côtés de l'articulation. La pression sur le cartilage usé diminue pour faire travailler plus la partie intacte du genou.

Une **ostéotomie**, pratiquée à temps peut éviter ou retarder l'heure de la prothèse, ce qui est d'autant plus important que le patient est jeune. (cartilage trop usé = prothèse).



Jambe arquée en dedans
Déviation d'axe de 10° en dedans



Jambe remise droite
Membre dans l'axe après ostéotomie

L'OSTEOTOMIE DE VALGISATION

Il s'agit de redresser votre jambe pour mieux répartir les pressions supportées par l'articulation.

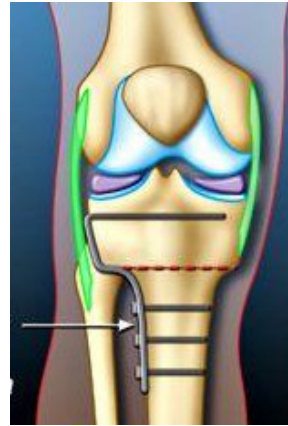
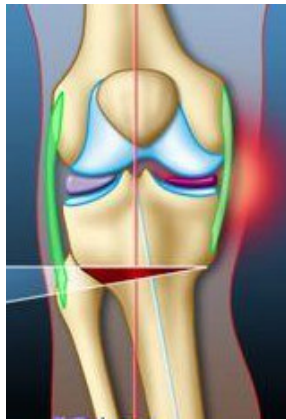La peau est ouverte sur le dehors. La taille de la cicatrice est de 10 à 12 centimètres

Les muscles, qui recouvrent le tibia, sont écartés pour accéder à la zone d'opération.

La coupe osseuse est le geste principal. Celle-ci est faite selon un angle précis d'après les calculs réalisés avant l'opération. Ensuite la jambe est réorientée jusqu'à obtenir la position recherchée.

La fixation de l'os dans sa nouvelle position est assurée par une plaque vissée.

La précision du geste est contrôlée, pendant l'opération, grâce à un appareil radiologique.



La fermeture est effectuée par un fil en surjet sur la peau. Celui-ci est enlevé au quinzième jour. Lors de la fermeture un drain est mis en place. Celui-ci sera conservé 48 H.

L'opération dure en règle générale de 50 minutes à 60 minutes. Il faut compter en plus le temps de préparation à l'anesthésie et la période de réveil.

QUE SE PASSE-T-IL APRES L'INTERVENTION ?

Les deux premiers jours, vous vous déplacez peu. Vous allez au fauteuil.

Dès le troisième jour vous marchez en vous aidant de cannes anglaises. L'appui sur la jambe opérée n'est autorisé qu'après 1 mois, le temps que l'os se ressoude. C'est l'inconvénient de la technique.

La douleur est rarement très importante. Des antalgiques vous sont donnés au réveil, une pompe à morphine est habituellement mise en place pour les 48 premières heures et le traitement se poursuit le reste de l'hospitalisation.

La rééducation commence le lendemain de l'opération et sera poursuivie après votre sortie. Elle s'effectue le plus souvent en ambulatoire soit en centre pour certains patients.

Votre retour à domicile ou vers le centre de rééducation est organisé par l'établissement à 8 jours.

Vous prendrez un traitement pour éviter la phlébite et vous porterez des bas de contention qui aident le sang à remonter. Des contrôles sanguins sont effectués régulièrement.

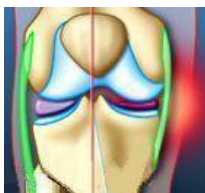
Vous serez revu par votre médecin jusqu'à ce que le résultat soit acquis.
Le délai pour que l'articulation fonctionne normalement est habituellement de 12 semaines.
Ceci correspond à la durée de l'arrêt de travail qui est de 10 à 14 semaines

Les rendez-vous sont habituellement à 4 semaines, trois mois et un an. Ils correspondent à des étapes importantes : reprise de l'appui, reprise du travail, ablation de la plaque vers le quinzième mois.

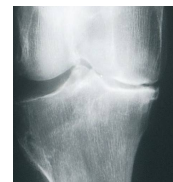Un traitement par injection intra articulaire peut vous être proposé pour augmenter la lubrification de l'articulation. C'est la viscosupplémentation. Ce traitement vient alors en complément de l'ostéotomie.

Une surveillance à long terme est utile pour apprécier le bénéfice apporté par l'intervention et pour surveiller l'évolution de l'usure du cartilage : l'arthrose.

Vous devrez éviter les sports violents et les travaux de force. Il faut économiser votre genou, il a déjà beaucoup souffert ! Ainsi vous profiterez le plus longtemps possible des bénéfices de l'intervention



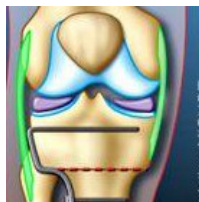
LES RESULTATS ATTENDUS



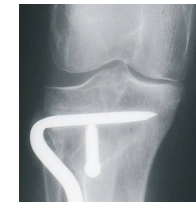Le résultat de l'opération dépend de la qualité du cartilage restant dans le genou. Les zones encore intactes risquent de s'abîmer au fil du temps, surtout si elles sont amenées à travailler plus.

Le bénéfice de l'opération en termes de douleur ne peut être évalué qu'au bout de quelques mois. Le plus souvent le résultat est très satisfaisant : l'état du genou permet au patient de retrouver une vie normale adaptée à son âge.

A long terme la douleur peut réapparaître si le cartilage restant s'use beaucoup.



COMMENTAIRES



L'ostéotomie n'est pas une intervention lourde, mais les bénéfices de la chirurgie n'apparaissent pas tout de suite : l'os met du temps à consolider et les patients ressentent encore des petites douleurs.

Il faut se souvenir que L'**ostéotomie** n'empêche pas l'évolution lente de l'arthrose mais celle-ci a pour avantage de laisser l'articulation vierge et de soulager le genou des hyper contraintes internes.

Il sera peut-être nécessaire de mettre en place une prothèse si l'usure du cartilage s'aggrave. Cette opération sera alors proposée des années plus tard chez des patients moins dynamiques.

Cette intervention est souvent le choix le plus raisonnable chez des personnes jeunes car elle permet la reprise d'une vie normale tout en conservant l'articulation d'origine.

GENOU ET HANCHE

**REPONDRE À TOUTES LES QUESTIONS DE NOS PATIENTS
EST LA MEILLEURE PRÉPARATION À LEUR INTERVENTION**

FICHES D'INFORMATION-PATIENT

Prothèse totale de hanche :

Qu'est ce que l'arthrose ? Quelle prothèse ? Description de l'opération mini invasive.
Les suites immédiates et à distance ? Mode de vie, voyages et sports.

Arthroscopie du genou :

Description : le cartilage, les ligaments, les ménisques. Qu'est qu'une arthroscopie du genou ?
La lésion du ménisque : son traitement, ses suites.

Rupture du ligament croisé antérieur. Reconstruction sous arthroscopie :

Qu'est que le ligament croisé antérieur ? Quel est son rôle ? Quand traiter ?
Description de l'opération. Les suites immédiates et à distance. La reprise du sport.

Arthrose du genou :

Qu'est ce que l'arthrose du genou ? Le traitement médical. Le traitement chirurgical.

Prothèse totale de genou :

Qu'est ce que l'arthrose ? Quelle prothèse ? Description de l'opération mini invasive.
Les suites immédiates et à distance ? Mode de vie et voyages.

Prothèse partielle de genou. Unicompartmentale :

Qu'est ce que l'arthrose ? Quelle prothèse ? Description de l'opération mini invasive.
Les suites immédiates et à distance de la chirurgie mini invasive ? Mode de vie et voyages.

Ostéotomie du genou :

Qu'est ce que l'arthrose ? Quand proposer une ostéotomie ? Description de l'intervention.
Les suites immédiates et à distance.

Désaxation de la rotule :

Description de la rotule et de son fonctionnement. Importance de la rééducation.
Place de la chirurgie. Description de l'intervention. Suites immédiates et à distance.

SITES D'INFORMATION-PATIENT

www.prothese-hanche.com

www.prothese-genou.com